

DIPYLIDIUM caninum (Dilepididae-Cestoda)
RELATO DE DOIS CASOS HUMANOS

Roberto Pedercini MARINHO (1) e David Pereira NEVES (2)

R E S U M O

Os Autores descrevem dois casos humanos de dipilidíase, em Belo Horizonte, Minas Gerais, sendo um adulto e uma criança. Relatam o encontro de cães parasitados na residência da criança e a probabilidade de a mesma ter-se infectado pela ingestão acidental de pulgas contendo larvas cisticercóides. Admitem a possibilidade de parte das manifestações clínicas serem devidas à dipilidíase mas não o afirmam, em virtude da concomitância de parasitismo. O tratamento foi realizado com clorosalicilamida, que, curou os pacientes e os cães.

I N T R O D U Ç Ã O

O *Dipylidium caninum* (Lineu 1758) é um Cestoda muito freqüente no cão (*Canis familiares*), com distribuição geográfica cosmopolita.

Em Belo Horizonte, BATISTA Jr. & col.¹ encontraram 70% dos cães até 4 anos e 28% dos cães acima de 4 anos parasitados pelo helminto. Trata-se de parasito acidental da espécie humana e do ponto de vista clínico pode ou não provocar alterações; se as provoca, entretanto, são de pequena monta. NORONHA, citado por COUTINHO², descreveu casos humanos no Brasil desde 1917. GLEASON³ relata o encontro de 32 casos humanos nos Estados Unidos, até 1962. A ocorrência de 16 casos foi referida por NICOLET⁵ no Chile, em 1962. Nos casos descritos, o diagnóstico foi realizado pelo encontro de proglotes anômalos nas fezes (posteriormente identificados), com o paciente queixando-se de mal-estar, perda de apetite e insônia. Nos pacientes identificados por aqueles Autores foram feitos exames parasitológicos de fezes sem constatação de ou-

tros parasitos. Após a terapêutica com Clorosalicilamida houve supressão dos sintomas.

Numa revisão da literatura brasileira não foi encontrada nenhuma referência de *Dipylidium caninum* parasitando o homem em Belo Horizonte. No presente trabalho descreve-se o encontro de uma criança e de um adulto albergando aquela espécie.

MATERIAL E MÉTODOS

Uma criança de 2 anos, do sexo feminino, procurou o consultório com história de dores abdominais, diarreias, irritabilidade, insônia e perda de apetite. Sua mãe relatou que há vários dias estava notando a presença de vermes esbranquiçados, como grãos de arroz, nas vestes e nas fezes da criança, às vezes, em grande quantidade. Por iniciativa própria, providenciou um exame de fezes que foi positivo para cistos de *Giardia lamblia*, sendo realizado tratamento com Metronidazol. Não obtendo resposta ao tratamento, procurou nossos cuidados para orientação, levando vários exemplares de vermes no interior de um vidro. Como não soubéssemos identificar tais elemen-

Trabalho realizado na Disciplina de Doenças Infecciosas e Parasitárias da Faculdade de Medicina da UFMG e Departamento de Parasitologia — ICB, UFMG, com auxílio do CNPq.

(1) Professor Adjunto da Disciplina de Doenças Infecciosas e Parasitárias da Faculdade de Medicina da UFMG., Belo Horizonte, MG, Brasil

(2) Professor Assistente do Departamento de Parasitologia — ICB, UFMG.

tos, solicitamos o auxílio de um veterinário que verificou tratar-se de proglotes de *Dipylidium caninum*. Procedeu-se ao estudo de dois cães de propriedade da família, bem como de pulgas retiradas dos mesmos.

O outro caso se refere a paciente de 58 anos, do sexo feminino, com queixas vagas de mal-estar abdominal e eliminação espontânea de vermes. Foram colhidos alguns proglotes de *Taenia saginata* e várias de *D. caninum* eliminados espontaneamente.

Em ambos os casos procedeu-se ao tratamento com Clorosalicilamida, juntamente com purgativo salino para tentar recolher vermes inteiros. Os cães foram tratados com Clorosalicilamida, sem purgativo.

RESULTADO

Os exames parasitológicos de fezes das pacientes mostraram a presença de cistos de *Giardia lamblia*, cápsulas ovígenas e proglotes de *D. caninum* na criança e proglotes de *Taenia saginata* e de *D. caninum* na mulher.

Após a medicação específica, associada ao purgativo salino, foram obtidos seis exemplares completos (escolex e estróbilo) de *D. caninum* da criança e um exemplar de *T. saginata* e de *D. caninum* da paciente adulta.

Os dois cães, sem raça definida, um com 1 ano e o outro com 17 anos, apresentavam-se bastante parasitados por pulgas do gênero *Ctenocephalides*. Ambos se apresentavam clinicamente sadios. Os exames de fezes mostraram que os dois animais estavam parasitados pelo *D. caninum*.

DISCUSSÃO

A paciente de 58 anos, possuía um cão adulto, mas raramente entrava em contato com o mesmo. Segundo informações da paciente, esse animal não apresentava alteração clínica, não tendo sido, todavia, examinado.

No caso da criança, tudo indicava que a fonte de infecção era domiciliar seus próprios cães, pois ela mantinha contatos frequentes e íntimos com os mesmos. Nesse caso, pulgas contendo larvas cisticercóides devem ter sido acidentalmente ingeridas pela criança, transmitindo o parasitismo. A sintomatologia apresentada pela criança não pode ser atribuída somente ao *D. caninum* ou à *Giardia lamblia*

uma vez que havia concomitância de parasitismo. A criança apresentou melhora rápida do estado geral, com melhora do apetite, ganho acentuado de peso e desaparecimento das outras queixas após o tratamento da giardíase e dipilidíase. Ambas se curaram com a medicação utilizada.

Este relato tem também a finalidade de alertar os médicos para a possibilidade de se diagnosticar a dipilidíase com maior frequência em nosso meio.

Para comparação, a Fig. 1 mostra três proglotes de *D. caninum* juntamente com dois proglotes de *T. saginata*.

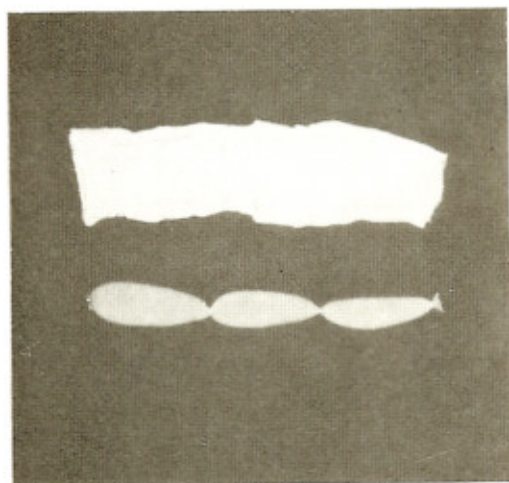


Fig. 1 — Dois proglotes grávidos de *T. saginata* e três de *D. caninum*, semelhantes à semente de pepino. (Aumento 1,5 ×)

SUMMARY

Dipylidium caninum (Dilepididae-Cestoda).
Report of two human cases.

The Authors describe two cases of dipilidíase in humans in Belo Horizonte, Minas Gerais: an adult and a child.

They point out the finding of parasitized dogs in the child's home and the probability of having them been accidentally infected by eating fleas which contained cisticercoid larvae.

They admit, on the other hand, the possibility of some of the clinic manifestations being due to the dipilidíase infection, but they

are not able to affirm it, because there were other parasites involved.

The treatment with Chlorosalicilamid cured both the patients and the dogs.

REFERENCIAS BIBLIOGRÁFICAS

1. BATISTA Jr., J. A.; COSTA, H. M. A. & FREITAS, M. G. — Endo e ectoparasitos de Canis familiares em Belo Horizonte. Arq. E. Vet. 14: 102-103, 1962.
2. COUTINHO, E. — Tratado de Clínica das Doenças Infecciosas e Parasitárias. 2a. edição. Rio de Janeiro, Lithotypographia de Pimenta de Mello & Cia, 1941.
3. GLEASON, N. N. — Records of human infections with *Dipylidium caninum*, the double-pored tapeworm. J. Parasitol. 48: 812, 1962.
4. NEVES, D. P. — Parasitologia Humana. 4a. edição. Rio de Janeiro, Editora Guanabara Koogan, 1978.
5. NICOLET, G. — Teniasis por *Dipylidium caninum* en un niño. Bol. Chil. Parasit. 24: 150-151, 1969.

Recebido para publicação em 9/10/1978.