

## TRATAMENTO DA ESQUISTOSSOMÍASE MANSÔNICA PELO MEDICAMENTO "CIBA 32'644-BA": ESTUDO ELETRENCEFALOGRAFICO

Paulo Vaz de ARRUDA (1), Cecília MAGALDI (2) e Vicente AMATO Neto (3)

### RESUMO

Os Autores estudaram os traçados eletrencefalográficos correspondentes a 25 pacientes com esquistossomíase mansônica, tratados mediante emprêgo do medicamento "Ciba 32'644-Ba".

Como decorrência do uso da posologia de 25 mg/kg/dia, administrada durante uma semana, verificaram a ocorrência de alterações reversíveis em 20 casos (80%), atribuídas à ação neurotóxica da droga.

### INTRODUÇÃO

A verificação de manifestações neuropsíquicas apresentadas por pacientes com esquistossomíase, especialmente na forma clínica rotulada como hépato-esplênica, tratados através da utilização do derivado nitrotiazólico identificado como "Ciba 32'644-Ba", tem sido praticamente constante em investigações levadas a efeito em diversas regiões e destinadas a avaliar a atividade e as manifestações colaterais pertinentes à droga em questão<sup>1, 2, 4</sup>.

Como o eletrencefalograma representa método propedêutico complementar utilizado inclusive com a finalidade de detectar agressões de caráter tóxico, em relação ao sistema nervoso, até mesmo devidas a medicamentos, consideramos necessário e oportuno estudar o assunto convenientemente, no que concerne a tratamentos efetuados com o anti-helmíntico citado.

Em janeiro de 1966, comunicamos os resultados que obtivemos no II Congresso da Sociedade Brasileira de Medicina Tropical (Goiânia, Estado de Goiás, Brasil) e agora estamos providenciando a devida publicação desses dados. Nessa ocasião, referimos que apenas havíamos tomado conhecimento de apreciação semelhante, mais restrita,

concretizada por LAMBERT & FERREIRA<sup>3</sup>. Esses pesquisadores relataram que sete pacientes com esquistossomíase vesical, tratados por intermédio do composto já mencionado, foram submetidos a exames eletrencefalográficos, antes e dois a cinco dias depois do final da administração do medicamento; a propósito de apenas três de tais casos notaram anormalidades, constituídas por acentuação de disritmias difusas anteriores ou aparecimento de modificações correspondentes a atividade focal discreta no hemisfério cerebral esquerdo, com ondas "teta" isoladas ou perceptíveis em séries curtas.

Recentemente, conforme está assinalado na coletânea de resumos de trabalhos apresentados no III Congresso da Sociedade Brasileira de Medicina Tropical (Salvador, Estado da Bahia, Brasil), DI LASCIO & col.<sup>2</sup> e SOUZA & col.<sup>5</sup> comunicaram estarem dedicados a investigações sobre distúrbios neuropsíquicos motivados pela droga "Ciba 32'644-Ba", incluindo análises eletrencefalográficas. DI LASCIO & col.<sup>2</sup> assinalaram terem notado ações neurotrópica e neurotóxica, especialmente entre doentes com a forma hépato-esplênica da verminose e hiper-

Faculdade de Medicina da Universidade de São Paulo. Clínica de Doenças Tropicais e Infecciosas (Prof. João Alves Meira), São Paulo, Brasil

(1) Assistente-doutor da Clínica Psiquiátrica, da Faculdade de Medicina da Universidade de São Paulo, Brasil

(2) Assistente-doutor

(3) Docente-livre

QUADRO I

Tratamento da esquistossomíase mansônica pelo medicamento "Ciba 32'644-Ba": manifestações neuropsíquicas e alterações eletrencefalográficas

Caso n.º	Idade (anos)	Sexo	Forma clínica da esquistossomíase mansônica	Antecedentes neuropsíquicos	Manifestações neuropsíquicas correlacionáveis com o tratamento	Alterações eletrencefalográficas correlacionáveis com o tratamento
1 — R.P.S.	28	♂	Hépto-esplênica; esplenectomia e anastomose espleno-renal 20 dias antes do tratamento	—	Insônia, distúrbios visuais, alucinações auditivas e visuais, agitação e confusão mental	Sim
2 — A.A.O.	31	♀	Hépto-intestinal	—	Distúrbios visuais, cefaléia, tontura e irritabilidade	Sim
3 — J.A.L.	19	♂	Intestinal	—	Cefaléia, tontura e dor ocular	Sim
4 — E.O.	30	♀	Hépto-intestinal	—	Cefaléia e parestesias	Sim
5 — J.M.S.P.	21	♀	Intestinal	—	Insônia, cefaléia e tontura	Sim
6 — A.R.S.	20	♀	Intestinal	—	Cefaléia e dor acular	Não
7 — J.P.O.	26	♂	Hépto-intestinal	—	Insônia, alucinações visuais e cefaléia	Sim
8 — J.A.S.	16	♀	Intestinal	—	Cefaléia	Sim
9 — T.O.S.	23	♀	Hépto-intestinal	—	Alucinações visuais, cefaléia e tontura	Não
10 — M.L.B.	30	♀	Hépto-intestinal	—	Cefaléia e sonolência	Sim
11 — J.P.C.S.	11	♂	Hépto-intestinal	Convulsões anteriormente	Cefaléia e tontura	Sim
12 — M.E.S.	31	♀	Intestinal	Familiares com epilepsia	Alucinações, cefaléia, tontura, sensação de medo, agressividade e confusão mental	Sim
13 — G.R.P.	27	♀	Hépto-intestinal	—	Cefaléia e tontura	Sim
14 — E.S.M.	22	♀	Hépto-esplênica	Parestesias, hemiparêisia e desmaios anteriormente	Insônia, alucinações visuais, cefaléia e tontura	Sim

15 — R.M.F.	32	♀	Hépatointestinal	Convulsões aos dez anos de idade; familiares com epilepsia	Insônia, cefaléia, tontura e sensação de medo	Sim			
16 — V.S.N.	33	♀	Hépatoesplênica	—	Cefaléia e tontura	Sim			
17 — M.A.S.	12	♀	Hépatoesplênica	—	Cefaléia, tontura, sensação de medo, agitação durante o sono e convulsões	Sim			
18 — A.C.B.	29	♂	Hépatointestinal	—	Cefaléia	Sim			
19 — J.M.F.	34	♀	Hépatointestinal	Convulsões aos dez anos de idade	Agitação, cefaléia e convulsões	Sim			
20 — M.S.R.	31	♀	Hépatoesplênica	Convulsões anteriormente	Cefaléia e convulsões	Sim			
21 — A.M.S.N.	32	♀	Hépatoesplênica	Crises de perda de consciência até os 13 anos de idade; familiares com epilepsia	Cefaléia	Sim			
22 — A.A.O.	27	♂	Hépatointestinal	—	Cefaléia	Não			
23 — V.B.C.	30	♀	Hépatointestinal	—	Cefaléia	Não			
24 — M.S.R.	28	♀	Hépatointestinal	—	Cefaléia	Sim			
25 — J.D.S.	31	♂	Hépatointestinal	—	Cefaléia e parestesias	Não			

tensão portal; observaram modificações clínicas e eletrencefalográficas condizentes com a presença de encefalopatia tóxica grave, transitória e reversível.

Em 1965 passamos a utilizar o nôvo composto destinado à cura da esquistossomíase e, desde o início dessas pesquisas, dirigimos nossa atenção também para os efeitos ligados ao sistema nervoso e procuramos complementar tais apreciações com registros eletrencefalográficos. Os resultados a propósito obtidos fazem parte desta publicação.

#### MATERIAL E METODOS

Vinte e cinco pacientes com esquistossomíase mansônica receberam o medicamento "Ciba 32'644-Ba", em comprimidos de 500 mg, de acôrdo com a posologia de 25 mg/kg/dia, durante uma semana. Os doentes ingeriram em duas porções a quantidade correspondente a 24 horas. Um dos doentes (caso n.º 16) realizou irregularmente o tratamento, pois deixou suceder fase de interrupção de dois dias. Cinco indivíduos apenas não se encontravam internados durante o período de administração da droga.

O diagnóstico da helmintíase mereceu sistematicamente confirmação, antes do início do uso do anti-helmíntico, por meio de exames parasitológicos das fezes ou de fragmentos retais retirados por biopsias e evidênciação de ovos viáveis de *Schistosoma mansoni*.

No Quadro I estão consignados dados relativos aos pacientes tratados, assim como outras informações, representadas pela forma clínica da esquistossomíase, pelos antecedentes neuropsíquicos, pelas manifestações concernentes ao sistema nervoso e devidas à medicação e pela ocorrência ou não de alterações eletrencefalográficas.

No que diz respeito a cada doente, cinco exames eletrencefalográficos tiveram lugar e suas respectivas relações com o início do tratamento foram as seguintes: 1.º) antes; 2.º) dois dias depois; 3.º) cinco dias depois; 4.º) nove dias depois; 5.º) dezessete dias depois. Assim sendo, registramos o quarto e o quinto traçados dois e dez dias após o fim da administração dos comprimidos. Em virtude de maior persistência de

anormalidades, um número maior de eletrencefalogramas chegou a ser executado no que diz respeito a oito indivíduos.

Praticamos os exames com os pacientes em repouso e hiperpnéia e, algumas vezes, em estado de sono induzido. Barbitúricos ou anticonvulsivantes não haviam sido empregados nas épocas de realização dos eletrencefalogramas.

#### RESULTADOS

De acôrdo com as informações registradas no Quadro I, é possível perceber que os eletrencefalogramas pertinentes a 20 (80%) entre os doentes tratados mostraram alterações. Entretanto, os traçados prévios correspondentes a cinco já não eram normais, uma vez que estavam presentes as seguintes anomalias: moderado grau de desorganização difusa da atividade elétrica cerebral — 2 casos; evidência de foco temporal — 2 casos; discreto grau de disritmia paroxística bilateral síncrona — 1 caso. Os antecedentes relativos a tais pacientes evidenciaram que, quanto a três dêles, convulsões haviam ocorrido anteriormente, mas problemas dignos de registro e eventualmente correlacionáveis com as modificações dos traçados não foram detectados quanto a um indivíduo com foco temporal e, ao quinto (caso n.º 1), esplenectomizado e submetido à anastomose espleno-renal 20 dias antes do comêço do tratamento medicamentoso. Os eletrencefalogramas relativos a êsses cinco casos evidenciaram que as anormalidades prévias sofreram nítida intensificação no decurso do uso da droga "Ciba 32'644-Ba", como está exemplificado na Fig. 1 (caso n.º 2); depois do fim da terapêutica destinada à cura da parasitose, restaram as modificações iniciais e isso apenas não sucedeu em exames referentes ao caso n.º 1.

Globalmente, apuramos que, em geral, as alterações eletrencefalográficas já eram perceptíveis dois dias depois do início da administração do composto antiparasitário; mais raramente isso ocorreu no quarto dia e, excepcionalmente, só o primeiro exame executado após o término do tratamento passou a evidenciar os distúrbios.

A seguir, estão indicados os tipos de anormalidades verificadas: disritmia paroxística bilateral síncrona — 8 casos; desorgani-

zação difusa da atividade elétrica cerebral — 7 casos; concomitância de disritmia paroxística bilateral síncrona e desorganização difusa da atividade elétrica cerebral — 2 casos; descargas de ondas lentas durante hiperpnéia — 2 casos; descargas de ondas "sharp" nas áreas temporais — 1 caso.

Nas Figs. 1, 2 e 3 estão apresentadas disritmias freqüentemente registradas durante a investigação que realizamos.

Os desvios em relação aos padrões normais foram sempre de intensidades moderadas e, sob êsse aspecto, apenas fizeram exceção os casos n.ºs 1 e 17.

Normalizações dos traçados, relativamente às alterações causadas pela droga "Ciba 32'644-Ba", puderam ser constatadas a partir do segundo dia pós-tratamentos, mas os exames de oito doentes sòmente evidenciaram tal situação mais tardiamente, através de sexta ou sétima avaliação, comumente depois de decorrido meio mês de evolução.

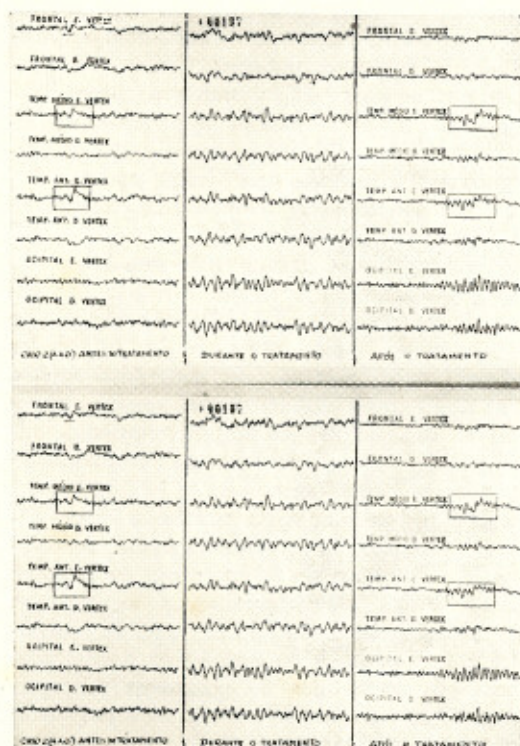


Fig. 1 — Alterações eletrencefalográficas motivadas pela droga "Ciba 32'644-Ba"; é possível notar que anormalidades presentes em exame prévio sofreram intensificação (caso n.º 2)

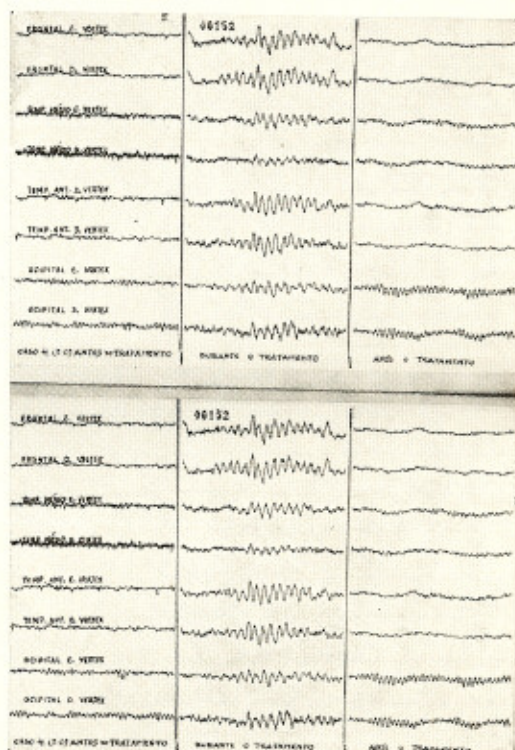


Fig. 2 — Alterações eletrencefalográficas motivadas pela droga "Ciba 32'644-Ba" (caso n.º 4)

Ao levarmos em consideração as formas clínicas da esquistossomíase mansônica, as manifestações neuropsíquicas devidas à terapêutica e as alterações eletrencefalográficas também causadas pelo medicamento anti-helmíntico usado, acreditamos ser cabível destacar algumas observações. Anormalidades eletrencefalográficas estiveram presentes em traçados correspondentes a todos os cinco doentes acometidos pela forma hepato-esplênica da verminose; a desorganização difusa da atividade elétrica cerebral foi intensa no caso n.º 17 e três indivíduos desse grupo chegaram a apresentar sérios distúrbios, tais como alucinações visuais e convulsões, sendo que estas surgiram no segundo e terceiro dias de tratamento, ocorreram de maneira efêmera e não motivaram a interrupção do uso da droga antiparasitária. Quanto ao caso n.º 1, a administração do composto "Ciba 32'644-Ba" teve início na fase pós-operatória de esplenectomia e anastomose esplenorenal; acentuada confusão mental e, eletrencefalograficamente, relevan-



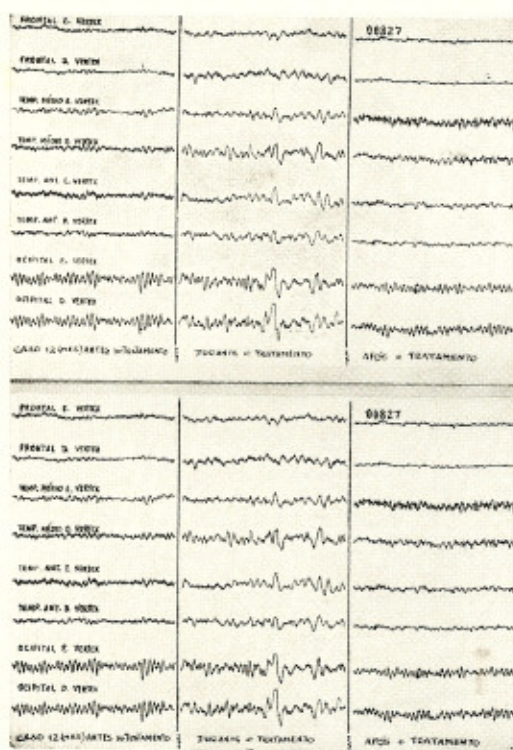


Fig. 3 — Alterações eletrencefalográficas motivadas pela droga "Ciba 32'644-Ba" (caso n.º 12)

te desorganização difusa, condicionaram a necessidade de não dar prosseguimento à terapêutica médica. Relativamente aos indivíduos com esquistossomíase mansônica intestinal ou hépato-intestinal, as alterações dos traçados nem sempre mostraram-se intensas, mas puderam ser detectadas mesmo na ausência de notórios efeitos colaterais de ordem neuropsíquica; no que diz respeito a esses doentes, somente um (caso n.º 19), foi acometido de convulsões, mas é preciso lembrar que, previamente, estavam presentes modificações correspondentes à existência de foco temporal à esquerda.

#### DISCUSSÃO

A realização freqüente e sistemática de eletrencefalogramas permitiu-nos efetuar ilustrativas observações e chegar a algumas conclusões, relativamente ao tratamento de 25 pacientes com esquistossomíase mansônica, através do derivado nitrotiazólico identi-

cado como "Ciba 32'644-Ba"; pudemos, em outras palavras, coletar informações acêrca da ação neurotóxica dessa droga.

Algumas verificações principais merecem destaque: a) o caráter difuso das alterações eletrencefalográficas; b) o aparecimento de anomalias em traçados pertinentes a indivíduos não acometidos anteriormente por distúrbios neuropsíquicos, não tendo êstes, inclusive, sido detectados a propósito dos dados relativos aos respectivos familiares; c) o agravamento de anormalidades prévias; d) a ocorrência de modificações dos traçados mesmo quando efeitos colaterais mais significativos estiveram ausentes; e) a presença constante de desvios relativos ao normal em exames de pacientes com a forma hépato-esplênica da helmintíase; f) a reversibilidade das modificações causadas pelo medicamento.

Os dados apurados, em conjunto, permitem admitir que o composto "Ciba 32'644-Ba" seja dotado de ação neurotóxica. Por si só, as manifestações já referidas, variáveis desde distúrbios oniróides até convulsões e confusão mental, constituem expressões de danos de natureza tóxica. O estudo eletrencefalográfico, por seu turno, possibilitou, todavia, melhor apreciação da incidência, modalidade e extensão das alterações desencadeadas pela droga usada e relacionadas com a mencionada toxicidade relativa ao sistema nervoso.

Desempenha o fígado relevante papel na metabolização do derivado nitrotiazólico alvo destas considerações. Dessa maneira, na vigência de maior prejuízo das atividades desse órgão, deverão ser esperados efeitos colaterais mais significativos, mesmo quando as quantidades do anti-helmíntico administradas corresponderem às normalmente admitidas como úteis.

Sob o ponto de vista prático e como decorrência dos fatos anteriormente mencionados, é preciso levar em conta os maiores riscos a que estarão sujeitos os doentes com esquistossomíase mansônica que se encontram no estágio hépato-esplênico da afecção, como os acometidos de desordens neuropsíquicas prévias, ao serem tratados por meio da droga "Ciba 32'644-Ba".

Ao término destas considerações, queremos enfatizar a verificação de traçados eletrencefalográficos anormais, entre pessoas parasitadas pelo *Schistosoma mansoni*, inde-

pendentemente de qualquer correlação de ordem terapêutica. Podem êsses exames estar traduzindo eventual comprometimento do sistema nervoso dependente da parasitose, mas tal assunto merece, evidentemente, atenções mais específicas e profundas. De qualquer maneira, através da eletrencefalografia, fica delineado novo caminho para a execução de novas pesquisas, no âmbito de questão ainda investigada de forma incipiente.

#### SUMMARY

*Treatment of Manson's Schistosomiasis with "Ciba 32'644-Ba": Electroencephalographic study*

The electroencephalographic alterations in 25 patients with Manson's Schistosomiasis, treated with "Ciba 32'644-Ba", were studied.

Reversible alterations were found in 20 cases (80 per cent), after the administration of a 25 mg/kg/day dose, during one week. These findings were attributed to a neurotoxic drug effect.

#### REFERENCIAS BIBLIOGRAFICAS

1. COUTINHO, A.; LIMA, C. A. & ALVES, C. — Clinical trial with "Ciba 32'644-Ba" (ni-

trothiazol compound) in *mansoni* Schistosomiasis. *Rev. Inst. Med. trop. São Paulo* 8: 89-98, 1966.

2. DI LASCIO, A.; BARRETO, F. J. T. & COUTINHO, A. — Efeito neurotóxico do Ambilhar no tratamento da esquistossomose hêpato-esplênica. Apresentado ao Terceiro Congresso da Sociedade Brasileira de Medicina Tropical, realizado em Salvador, Estado da Bahia, de 31 de janeiro a 4 de fevereiro de 1967.
3. LAMBERT, C. R. & FERREIRA, F. S. C. — Résultats du premier essai de traitement de la bilharziose vésicale par le CIBA 32'644-Ba. *Bull. W.H.O.* 32:73-82, 1965.
4. McMAHON, J. E. & KILALA, C. P. — Clinical trial with Ambilhar in *Schistosoma mansoni* infections in Tanzania. *Brit. Med. J.* 2:1047-1049, 1966.
5. SOUZA, J. G. A.; ANDRADE, M. O. & NOHMI, N. — Tratamento da esquistossomose *mansoni* com o composto aminonitro-tiazol — Ciba 32'644-Ba. Efeitos colaterais neuropsíquicos. Apresentado ao Terceiro Congresso da Sociedade Brasileira de Medicina Tropical, realizado em Salvador, Estado da Bahia, de 31 de janeiro a 4 de fevereiro de 1967.

Recebido para publicação em 10/5/1967.