

INFECÇÃO PELO VÍRUS DA VARICELA-ZOSTER EM PORTADORES DE ALOENXERTO RENAL

Luiz Estevam IANHEZ (1), Pedro Renato CHOCAIR (1), Luiz Sergio Fonseca de AZEVEDO (2) e Emil SABBAGA (3)

R E S U M O

Dezessete dentre 395 pacientes (4,3%) submetidos a transplante renal foram, no período evolutivo pós-transplante, acometidos por infecção renal do tipo Varicela-Zoster. Quatro tiveram infecção generalizada, tendo um deles tido pneumonia intersticial grave. A evolução foi boa em todos menos em três que foram a óbito, dois por sepsis por infecção secundária e um com pneumonia por *Pneumocystis carinii* concomitante. Todos os pacientes foram submetidos a tratamento sintomático e de sustentação. Em quatro foi usada a Citosina Arabinosídeo C e em dois o Virazole. Contrariamente ao que se dá com pessoas normais acometidas por herpes zoster, os transplantados tiveram escassa manifestação de neurite pós-herpética, provavelmente devido ao uso de corticosteróides.

Unitermos: Varicela-Zoster. Transplante renal. Imunossupressão.

I N T R O D U Ç Ã O

O comportamento da infecção pelo vírus Varicela-Zoster é diferente no indivíduo submetido a imunossupressão^{6,10,14}, quando comparado ao indivíduo não imunossuprimido. O objetivo de nosso trabalho foi a análise dos casos de infecção pelo vírus da Varicela-Zoster que ocorreram em pacientes submetidos a transplante renal.

CASUÍSTICA E MÉTODOS

Analisamos 17 casos de infecção pelo vírus Varicela-Zoster que ocorreram em 395 pacientes submetidos a 444 transplantes renais, entre janeiro de 1965 a junho de 1977, na Unidade de Transplante Renal do Hospital das Clínicas da Faculdade de Medicina da Universidade de São Paulo, com um tempo de seguimento mínimo de seis meses.

O manuseio clínico dos pacientes, assim como as medidas imunossupressoras acham-se

já publicadas¹¹. De maneira geral as medidas imunossupressoras constaram de azatioprina na dose de dois a três mg/kg de peso corporal, iniciada no dia do transplante e prednisona na dose de 1,5 mg/kg e peso corporal iniciada também no dia do transplante e diminuída progressivamente. Irradiação no local do enxerto na dose de 450 rads, dividida em quatro doses e iniciada no dia do transplante também foi empregada. Nas crises de rejeição a dose de corticosteróides era aumentada e eventualmente administrada Heparina e/ou Actinomicina C ou D.

RESULTADOS

Dezessete pacientes com transplante renal apresentaram infecção pelo vírus Varicela-Zoster após o transplante, representando uma incidência de 4,3%. Na Tabela I resumimos os principais dados clínicos desses pacientes. A incidência etária foi variável. Observamos que dois pacientes tinham idade menor que 20 anos,

Trabalho da Unidade de Transplante Renal do Hospital das Clínicas da Faculdade de Medicina da Universidade de São Paulo, Brasil

(1) Assistente-Doutor da Unidade Transplante Renal

(2) Médico-Assistente da Unidade de Transplante Renal

(3) Assistente-Doutor e Chefe do Setor Clínico da Unidade de Transplante Renal

T A B E L A I
Infecção por vírus Varicela-Herpes-Zoster em pacientes com aloenxerto renal

Paciente	Sexo	Idade	Tempo pós-transp. (meses)	Localização	Aspecto das lesões	Tempo para cura (semanas)	Aza. mg/dia	Pred. mg/dia	Rejeição anterior	Tipo de doador	Leucocitos na mg+	Evolução
EJB	M	36	9	Tórax	Comum	1	150	15	Sim	Irmã	1,6	11.500 Boa
OC	M	49	61	Face lateral perna/coxa	Comum	2	150	20	Sim	Cadáver	1,7	7.000 Boa
ESCMU	F	30	4	Generalizada Pulmão	Necrótico	3	100	17,5	Sim	Não parente	0,9	3.000 Ara-C boa virazole
JSC	M	48	56	Tórax	Comum	2	150	12,5	Sim	Cadáver	1,0	7.900 Ara-C boa
WMO	M	39	1	Tórax	Comum	2	150	0	Não	Irmão	1,0	7.400 Boa
JCA	M	48	40	Generalizada	Necrótico	4	200	15	Sim	Irmão	1,0	1.200 Óbito sepsis
CHS	F	36	2	Generalizada	Necrótico	2	100	50	Sim	Irmão	7,0	2.500 Óbito sepsis
LCO	M	40	11	Tórax	Comum	2	100	15	Sim	Não parente	1,0	9.000 Boa
PKM	M	19	1,5	Tórax	Comum	2	100	30	Não	Irmão	0,95	9.300 Boa
LOC	M	52	26	Escápula	Comum	Dor até 4 ^o dia	125	20	Sim	Irmão	1,5	7.100 Boa
JG	M	48	44	Cintura pélvica/coxa	Comum	1	150	15	Não	Cadáver	1,0	6.400 Boa
PM	M	35	2,5	Antebraço esquerdo	Comum	Dor até 4 meses	125	40	Sim	Irmã	0,9	6.400 Boa
SMA	F	14	5	Cintura pélvica	Comum	1	100	20	Sim	Mãe	3,0	6.000 Boa
IA	M	48	85	Tórax	Comum	2	100	0	Sim	Irmão	1,0	3.400 Boa
MAGP	F	22	4	Cintura pélvica membro inferior	Comum	2	100	25	Sim	Mãe	0,8	10.300 Óbito duas semanas. Pneumonia por Pneumocystis carinii Ara-C
SR	M	24	1	Tórax	Comum	1	150	40	Sim	Irmão	1,8	10.100 Boa
CPPE	M	21	56	Generalizada	Necrótica	3	125	10	Não	Pai	1,3	6.000 Boa Ara-C Virazole

Aza. = Azatioprina; Pred. = Prednisona; M = Masculino; F = Feminino; Ara-C = Citosina arabinosídeo

nove entre 21 e 40 anos e seis, entre 41 e 60 anos, sendo a idade média 40,5 anos. Treze eram do sexo masculino e quatro do sexo feminino.

Quanto ao tipo de doador, 12 eram receptores de rim de doador vivo aparentado, três de cadáver e dois de doador vivo não aparentado.

Em relação ao período pós-transplante no qual ocorreu a infecção verificamos que foi muito variável; assim, entre um e 12 meses pós-transplante observamos 10 casos e acima de 24 meses, 17 casos.

Em relação à imunossupressão, a dose média da azatioprina foi de 126 mg/dia variando de 75 a 200 mg/dia e a dose de prednisona foi muito variável; dois pacientes não estavam recebendo esta última droga, 10 recebiam entre 10 e 20 mg/dia e cinco, dose superior a 20 mg, sendo a dose máxima 50 mg/dia. Treze pacientes haviam recebido tratamento para crise de rejeição, em alguma fase pós-transplante.

A função renal era normal em 15 pacientes e diminuída em dois. Quanto à localização clínica, verificamos que em sete casos (41%) foi torácica, em quatro casos (23,5%), na cintura pélvica e/ou no membro inferior, em dois casos (12%), no membro superior; em quatro casos (23,5%) a infecção foi generalizada. Dos casos de disseminação houve um caso com acometimento pulmonar e um caso com lesão hepática.

O aspecto das lesões foi o habitual nos casos localizados e de caráter necrótico nos generalizados. Todos os casos, com exceção de um, tiveram o início típico da manifestação da Varicela-Zoster. Dor local foi o sintoma inicial seguido de eritema e aparecimento das vesículas com acometimento de dermatômos, sendo que em três casos ocorreu generalização posterior. Um caso já se iniciou com o aspecto típico de varicela disseminada, embora referisse varicela na infância.

O acometimento pulmonar ocorreu com um caso de Varicela-Zoster generalizado e se caracterizou por quadro de pneumonia intersticial difusa e bilateral, que se instalou após uma semana do início do quadro cutâneo, caracterizando-se por insuficiência pulmonar progressiva e severa; em que pese a gravidade do caso a paciente curou-se em duas semanas.

O acometimento hepático ocorreu em um caso generalizado e se manifestou apenas por

alterações enzimáticas, determinadas após oito dias do início do quadro clínico, sendo os níveis máximos constatados os seguintes: transaminase glutâmico pirúvica 580 U, transaminase glutâmico oxalacética 1620 U, fosfatase alcalina 392 U, glutamil-transferase (gama GT) 336 U. Um mês após o início do quadro cutâneo, todos os exames se normalizaram. Tal caso também evoluiu com quadro febril persistente, de interpretação incerta e acompanhado de leucopenia.

A evolução do quadro de Varicela-Zoster foi boa na maioria dos pacientes, sendo o tempo de cura variável entre uma e quatro semanas. Dos 17 pacientes, três faleceram, estando dois óbitos nitidamente relacionados a esta doença. O terceiro paciente faleceu na vigência do quadro herpético concomitante com grave pneumonia por *Pneumocystis carinii*.

Em quatro pacientes utilizou-se como tratamento a citosina-arabinosídeo C e a dois destes foi administrado também Virazole (Tabela I). Nos demais, somente tratamento de sustentação.

A persistência de dor no local acometido só ocorreu em dois casos (12%), um caso por 40 dias e outro por quatro meses.

DISCUSSÃO

A análise detalhada da infecção pelo vírus da Varicela-Zoster pós-transplante renal é raramente relatada na literatura^{6,10,14}, embora tal infecção em pacientes portadores de neoplasias em tratamento citostático tenha recebido maior atenção^{7,9,13}.

Em nossos casos observamos que houve tendência ao acometimento de pacientes mais idosos, pois a idade média dos pacientes transplantados em nosso Serviço é de cerca de 30 anos. Não notamos diferença de frequência da infecção em relação ao tipo de doador (cadáver ou parente).

O período pós-transplante em que surgiu a infecção foi muito variável, desde o primeiro mês até cinco anos, sendo também a dose de imunossupressão muito variável (Tabela I).

Quanto à localização das lesões, verificamos que houve predomínio da região torácica, como também ocorre nos casos de Varicela-Zoster em indivíduos normais⁷. Contudo, a forma generalizada que aparece em cerca de 2% dos casos normais⁷ ocorreu em 23,5 dos

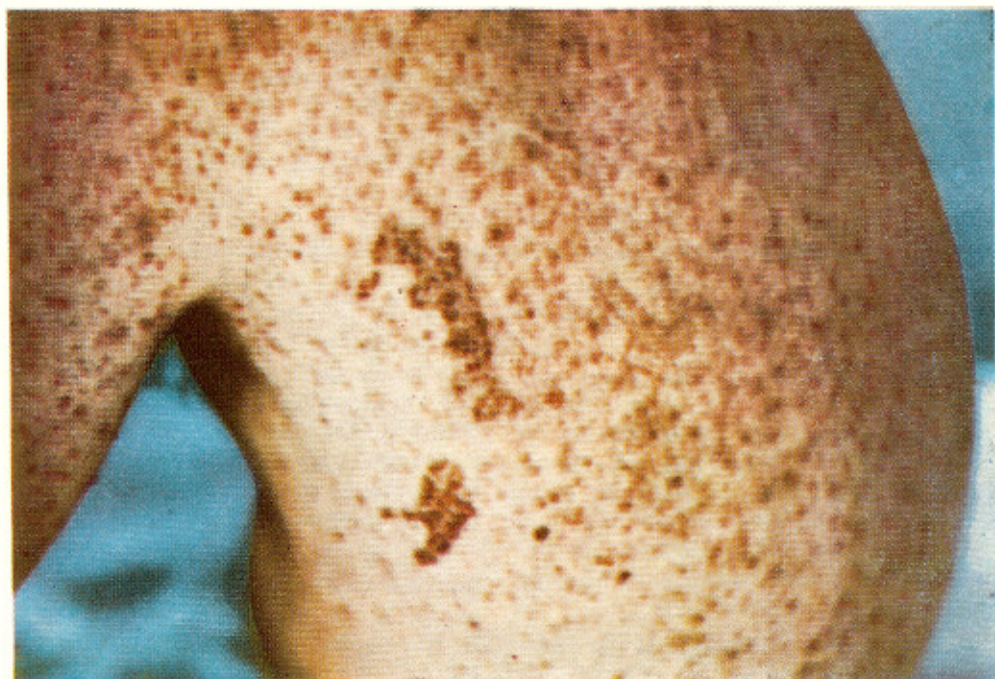

Fig. 1 — Comprometimento cutâneo generalizado (tronco) (caso CPPE)



Fig. 2 — Comprometimento cutâneo generalizado (face) (caso CPPE)

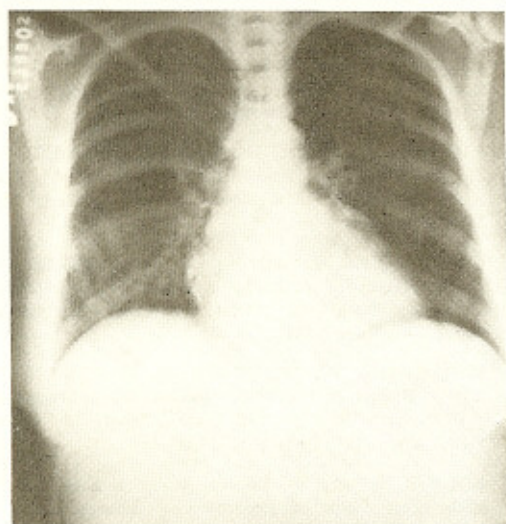


Fig. 3 — Comprometimento pulmonar (caso ESCMU)

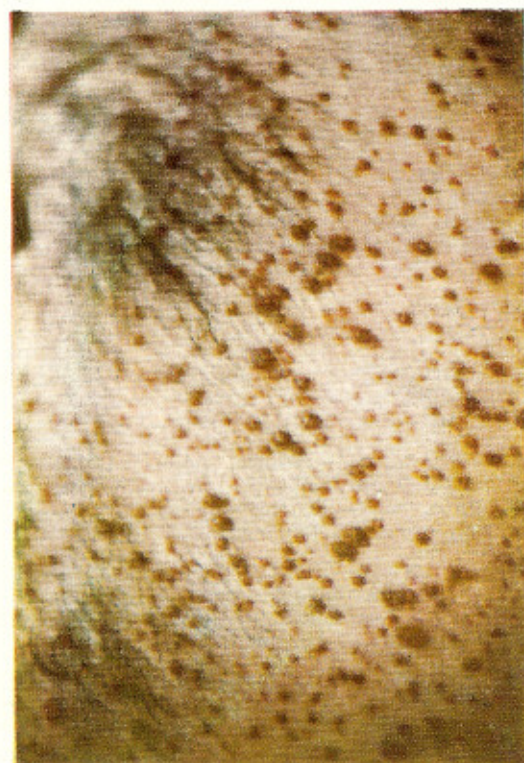


Fig. 4 — Comprometimento cutâneo generalizado (axila) (caso CPPE)

doentes transplantados. Não observamos nenhum caso de localização ocular, que é freqüente em normais idosos ⁷.

A localização hepática também é referida na literatura ^{7,12,13} e se caracteriza por focos de necrose hepática de intensidade variável. Um dos nossos pacientes teve evidente alteração das provas funcionais hepáticas. É possível que alterações hepáticas também tenham ocorrido em outros casos, uma vez que uma investigação funcional do fígado não foi feita de maneira rotineira durante o período da infecção.

Não encontramos acometimento encefálico, embora encefalite pelo vírus da Varicela-Zoster já tenha sido descrita ^{7,9,12,13}. A verificação de trombocitopenia, que ocorreu em dois de nossos casos, já foi assinalada na literatura como sinal laboratorial ^{9,12}.

Quanto às lesões cutâneas da infecção, verificamos que em 16 casos o início foi típico da Varicela-Zoster, tendo se generalizado em três. Em um caso (C.H.S.) que já apresentara varicela no passado, o quadro se iniciou com varicela disseminada; tal comportamento já foi observado, sendo denominado Varicela-Zoster atípico por SCHIMPF & col. ¹³ (Tabela I).

Admite-se que há dois tipos de infecção pelo vírus Varicela-Zoster. A infecção primária é a varicela típica da criança. Para a maioria das pessoas esta é a única manifestação da infecção, sendo que a varicela usualmente não ocorre como tal mais do que uma vez. Em uma minoria de indivíduos, entretanto, uma forma secundária da infecção pode ocorrer, manifestada pela Varicela-Zoster localizada disseminada ou Zoster generalizada típico ^{7,13}.

A Varicela-Zoster ocorre em maior freqüência em indivíduos com defesa imunológica diminuída, sendo que nos casos em que a infecção se generaliza os mecanismos de defesa estariam ainda muito mais deprimidos ¹³. Em nossa casuística, entretanto, não pudemos observar diferença significativa de imunossupressão em relação aos casos com forma generalizada e forma localizada. Fato interessante observado foi a baixa incidência de neurite pós-herpética que ocorre em cerca de 2/3 dos casos de acometimento em indivíduos normais, sendo persistente em 20% destes ⁷. Parece que o corticosteróide que recebem seria o fator responsável por tal fato. Já foi observado que, administrando-se corticóide em dose relativamente alta, nos casos de Varicela-Zoster que ocorreram em normais, a persistência da dor foi bastante diminuída ^{4,5}. Os Autores que descre-

veram casos de Varicela-Zoster pós-transplante também relatam a pouca frequência da síndrome pós-herpética^{6,10,14}.

Quanto à terapêutica, achamos que nos casos generalizados ou com acometimento de outros órgãos ou mesmo naqueles com quadro cutâneo grave deve-se administrar a Citosina Arabinosídeo (Aracitin) dissolvida em solução glicosada em infusão endovenosa contínua por três a quatro dias na dose de 35 mg/m² de superfície corporal por 24 h.^{1,3} LOPES & col.⁸ propõem a dose de 3 a 5 mg/kg de peso/dia, em infusão endovenosa contínua de oito horas, durante cinco dias. O uso de gamaglobulina comum parece não ter nenhum efeito terapêutico^{8,9,12,13}; contudo, o uso de gamaglobulina hipermune obtida de pessoas em convalescência da doença, teria indicação em casos graves^{2,9,12,13}. A eficácia do Ara-C e do Virazole empregados em dois casos não pôde ser devidamente avaliada.

Em pacientes transplantados que apresentam Varicela-Zoster deve-se tomar cuidados especiais com a assepsia das lesões cutâneas e nos casos generalizados estaria indicada antibioticoterapia sistêmica após coleta de material para cultura bacteriana.

SUMMARY

Varicella-Zoster infection in kidney transplant recipients

Seventeen, among 395 patients (4.3%) submitted to kidney transplant were in the post-transplant period infected with the Varicella-Zoster virus. Four had generalized infection, and one had a serious interstitial pneumonia. The evolution was good in all but three, who died, one with concomitant *Pneumocystis carinii* pneumonia and the other two with septicemia by secondary bacterial infection. All patients were submitted to symptomatic treatment and general support measures. In four Cytosine Arabinoside C was used and in two, Virazole.

Contrasting with normal people presenting Varicella-Zoster, the transplant patients had few manifestations of the post herpetic neurotic syndrome, probably due to the use of corticosteroids.

Uniterms: **Varicella-Zoster. Kidney transplantation. Immunosuppression.**

REFERÊNCIAS BIBLIOGRÁFICAS

1. BARON, M. & WECHSLER, H. L. — Low dosage Cytarabine therapy for herpes Zoster with pneumonia. *Arch. Dermat.* 111: 910-912, 1975.
2. BRUNELL, P. A.; ROSSA, A.; MILLES, L. H. & KUO, B. — Prevention of varicella by Zoster Immune Globulin. *New Engl. J. Med.* 280: 1191-1194, 1969.
3. CHATTERJEE, S. M.; FIOLO, M. & MYLES, R. A. — Effect of cytosine arabinoside on Herpesvirus infection in renal allograft recipients. *Amer. J. Surg.* 133: 719, 1977.
4. EAGLSTEIN, W. H.; KATZ, R. & BROWN, J. A. — Effects of early corticosteroid therapy on skin eruption and pain of herpes Zoster. *J. Amer. Med. Ass.* 211: 1681-1683, 1970.
5. ELLIOT, F. A. — Treatment of herpes Zoster with high doses of prednisone. *Lancet* 11: 610, 1964.
6. KORANDA, F. C.; DEHMEL, E. M.; KAHM, G. & PENN, I. — Cutaneous complications in immunosuppressed renal homograft recipients. *J. Amer. Med. Ass.* 229: 419-424, 1974.
7. LÁCORTE, J. C. & ZAMITH, V. A. — Varicela-Herpes Zoster. In: VERONESI, R. — *Doenças Infecciosas e Parasitárias*. 6ª ed. São Paulo, Guanabara Koogan, 1976.
8. LOPES, A.; BIANCHI, A.; NETO, M. G.; FRANCO, P. C. F. & MORAIS, V. C. L. — Varicela Zoster associada aos tumores malignos da infância. Uso da citosina arabinosídeo C e da globulina gama. *Rev. Paul. Med.* 88: 93, 1976.
9. PINKEL, D. — Chickenpox and leukemia. *J. Pediatr.* 58: 729-737, 1961.
10. RIFKIND, D. — The activation of varicella-Zoster virus infection by immunosuppressive therapy. *J. Lab. Clin. Med.* 68: 463-474, 1966.
11. SABBAGA, E. — Estudo clínico de 100 casos de pacientes portadores de aloenxertos de rim. (Tese). Apresentada a Faculdade de Medicina da Universidade de São Paulo. São Paulo, 1972.
12. SARGENT, E. N.; CARSON, M. J. & REILLY, E. D. — Varicella pneumonia. A report of 20 cases with post mortem examination in six. *Calif. Med.* 107: 143-148, 1967.
13. SCHIMPF, S.; SERPICK, A.; STOLER, B.; RUMACK, B.; MELLIN, H.; JOSEPH, J. M. & BLOCK, J. — Varicella-Zoster infection in patients with cancer. *Am. Intern. Med.* 76: 241-254, 1972.
14. SPENCER, E. S. & ANDERSON, H. K. — Clinically evident, non terminal infections with herpes virus and the wart virus in immunosuppressed renal allograft recipients. *Brit. Med. J.* 3: 251-254, 1970.

Recebido para publicação em 24/4/1978.